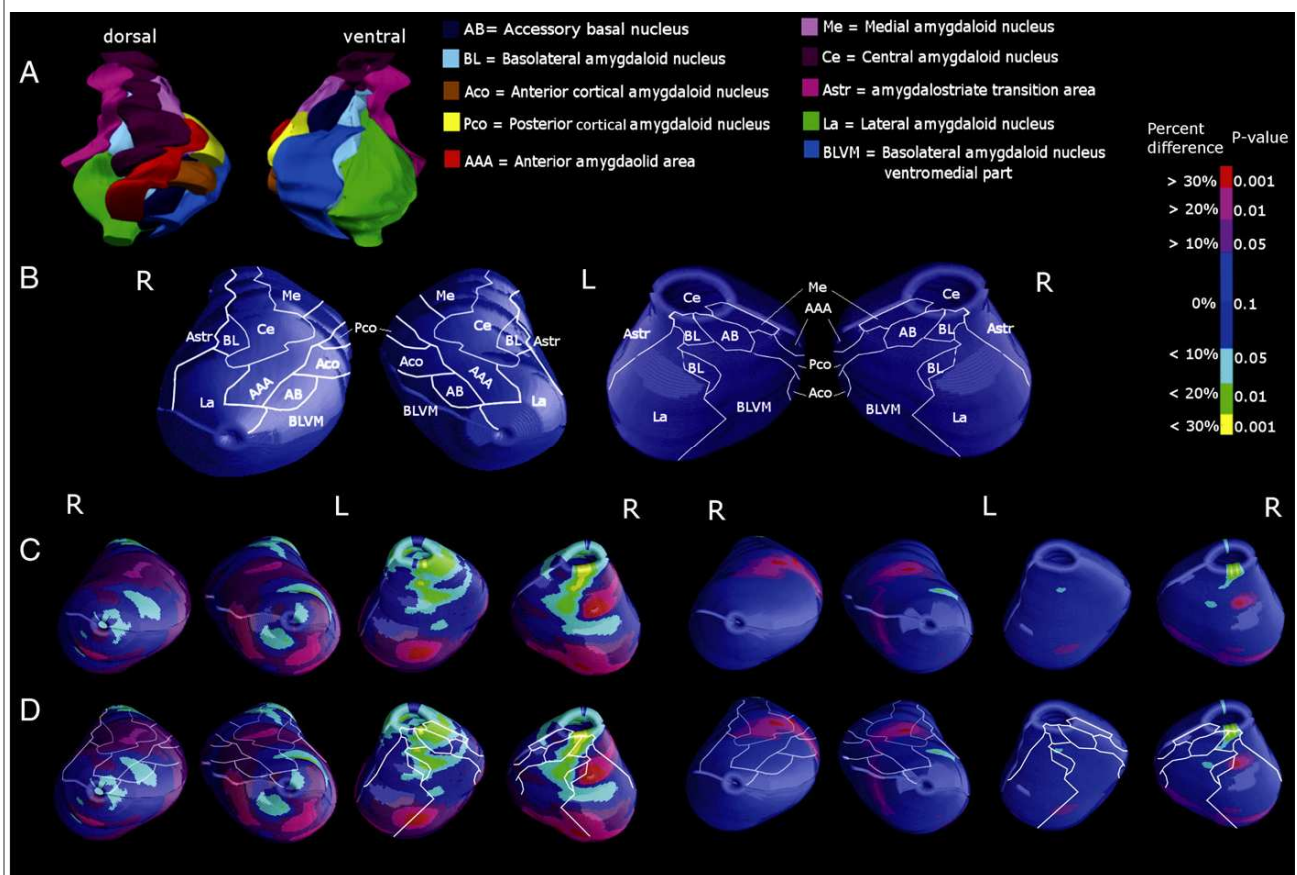


MORFOLOGIA DELL'AMIGDALA E DELLA CORTECCIA CEREBRALE NELLA PSICOPATIA

Boccardi M, Frisoni GB, Hare RD, Cavedo E, Najt P, Pievani M, Rasser PE, Laakso MP, Aronen HJ, Repo-Tiihonen E, Vaurio O, Thompson PM, Tiihonen J.
Cortex and amygdala morphology in psychopathy.
Psychiatry Res. 2011 Jun 13.

Questo studio si occupa di esaminare la morfologia della corteccia cerebrale e dell'amigdala in pazienti affetti da psicopatia

È stata studiata la riduzione di materia grigia nella corteccia cerebrale di 26 psicopatici violenti rispetto ai controlli sani, che sembra essere pari al 20% circa e localizzata nella zona orbitofrontale e nelle strutture mesiali. L'amigdala dei pazienti affetti da psicopatia risulta inoltre ridotta fino al 30% soprattutto nel nucleo basolaterale, mentre i nuclei centrale e mesiale sembrano essere più grandi (del 10-30%) rispetto a quelli dei controlli sani. La psicopatia sembra presentare una morfologia specifica di alcune strutture cerebrali coinvolte soprattutto nel ragionamento e nel processamento delle emozioni, in accordo con precedenti dati clinici e funzionali e con l'ipotesi di uno sviluppo cerebrale anomalo.



La figura mostra la ricostruzione dei nuclei dell'amigdala umana (A-B) e le mappe di differenze strutturali locali nel tessuto dei suoi nuclei (C-D) in pazienti affetti da psicopatia rispetto ai controlli sani (mappe di significatività statistica a destra e di deficit percentuale a sinistra).